

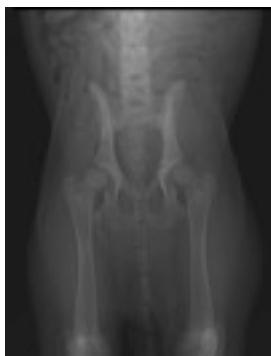
## **Radiografías PennHip Vs radiografías oficiales Standard para displasia de cadera canina.**

Las radiografías oficiales de cadera con el método tradicional en proyección ventrodorsal y con los fémures extendidos no siempre son eficaces para el diagnóstico precoz de cadera que desarrollan posteriormente artrosis. En la Universidad de Pennsylvania se desarrolló un método de radiografía basado en la evaluación de la laxitud de las caderas de los perros.

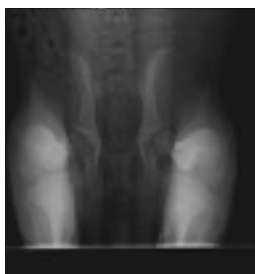Esta técnica radiográfica se puede realizar desde edad muy temprana , concretamente desde las 16 semanas de edad. Estudios publicados han demostrado que pacientes con radiografía Standard oficiales normales pero con laxitud pasiva importante determinada con el sistema PennHip han desarrollado artrosis de cadera posteriormente.

El método PennHip permite el diagnóstico precoz y eliminar de la reproducción a portadores de displasia. PennHip ya es el método de detección de displasia de cadera en perros elegido por escuelas de perros guía, la Fuerza Aérea de los EE.UU. y el Ejército de los EE.UU.

En estos centros es fundamental saber la predisposición que tienen los cachorros a desarrollar esta patología. Estas radiografías deben ser realizadas por veterinarios certificados (PennHip certified member) y serán enviadas a la Universidad de Pennsylvania dónde serán evaluadas por un comité.



**Radiografía standard**



**Radiografía distracción PennHip**

En la web oficial de PennHip podrá encontrar mas información y localización de veterinarios certificados. [research.vet.upenn.edu/pennhip/](https://research.vet.upenn.edu/pennhip/)

**Jose Rial Cels**  
**Veterinario PennHip certified member**  
**Hospital Veterinario Marina Baixa**  
**www.vetermed.com**